2月から「内視鏡外科センター」を開設

2月、内視鏡手術を専門とする服部浩次医師（消化器外科診療部長）が着任することを機に「内視鏡外科センター」を開設しました。

そこで内視鏡手術について、服部医師に聞きました。

内視鏡外科とは

内視鏡外科とは、体に小さな穴を開け、そこからテレビカメラを入れ、内部を観察しながら、別の穴から鉗子や電気メスなどで手術を行う方法です。

2007年7月に王貞治監督が腹腔鏡下で胃全摘術を受け、その成功を追い風に徐々に発展してきました。

消化器外科においては、次に挙げるものが手術を行う一般的な適応疾患であり、保険対象手術となっています。

食道　早期癌を含む食道切除術を必要とする疾患
逆流性食道炎や食道裂孔ヘルニア

胃　主に早期胃癌
胃粘膜腫瘍など胃部分切除術症例

小腸　小腸腫瘍（癌、粘膜下腫瘍など）

大腸　早期癌
周囲臓器に浸潤していない進行大腸癌および良性腫瘍

虫垂　虫垂炎

肝臓　開窓術で治癒可能な肝嚢胞

胆嚢　胆石症、胆嚢ポリープ

内視鏡外科の利点と欠点は

創が小さく、臓器が乾いた空気に触れず、蠕動運動などの回復が早いため、

①創痛が少ない。
②早期離床が可能である。
③早期退院が可能である。
④血液検査で、開腹手術より手術侵襲の指標の上昇が軽度である。

という利点が証明されています。その反面、手術手技の難易度が高く、特別な器具（内視鏡、止血装置や、機械吻合器など）を必要とし、

①手術時間が長い。
②開腹手術より医療費がかかる。
③周囲臓器浸潤のある癌や、胸腔内、腹腔内が高度に癒着した症例は難渋すること。

という欠点があります。

手術例

大腸手術を例にとり説明します。手術室の配置を示しますが、手術室内は、様々な機械で煩雑な状態になります（図1）。

図1　腹腔鏡大腸手術時の手術室配置

図2に手術時の腹部の風景を示しますが、5ないしは6箇所の穴を開けて手術を行います。

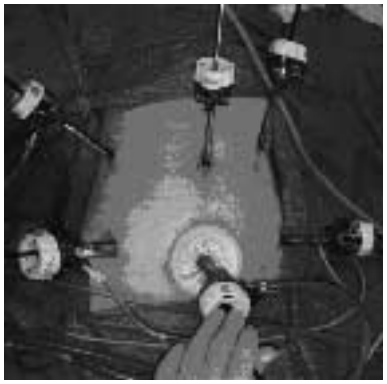

図2　腹腔鏡下大腸切除術時の腹部風景

腹腔内の状況は、図3の如くであり、先の小さな鉗子で組織を把持し、主に電気メスで切離する操作が続きます。

図3　腹腔鏡大腸切除術時の腹腔内風景

図4に腹腔内の手術操作のイメージを示しますが、ABCの方向にこの操作を行います。切除した病変は、図2の下中央の白いビニールの穴（ラップデイスク、創の長さ約4㎝）から取り出します。

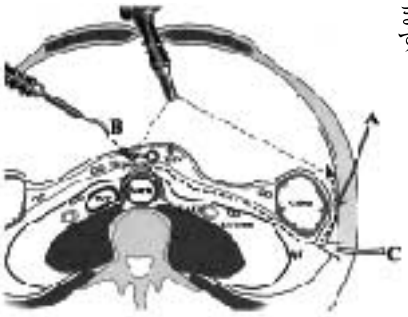

図4　腹腔内操作のイメージ図

腸管の吻合は、S状結腸癌や直腸癌が腹腔内で、上行結腸から下行結腸癌がラップデイスクの創から、腸管を体外へ脱転しそれぞれ機械吻合器